Um Estudo sobre Interpolação de Imagens de Ressonância Magnética para Quantificação de Lesões de Esclerose Múltipla

Fabiano Ricardo Farias[1], Pedro Costa Klein[1], Ricardo Bernardi Soder[2], Jefferson Becker[2], Marcio Sarroglia Pinho[1,3]

[1]Faculdade de Informática; [2]Instituto do Cérebro do Rio Grande do Sul - Pontifícia Universidade Católica do Rio Grande do Sul (PUCRS)
Av. Ipiranga, 6681 – 90619-900 – Porto Alegre – RS – Brazil
[3]Instituto Nacional de Ciência e Tecnologia em Medicina Assistida por Computação Científica (INCT/MACC)

fabiano.r.farias@gmail.com, pedro.klein@acad.pucrs.br, ricsoder@gmail.com, jeffersonbecker@hotmail.com, pinho@pucrs.br

Abstract. *One of the tools for the diagnosis of multiple sclerosis (MS) is the MRI scan. Among the acquisition protocols these exams are the Routine Protocol (PR) and the Specific Protocol (PE). The EP is an expensive and time consuming exam, but allows a more precise quantification of the lesions' volume. On the other hand, the PR is cheaper, however, its accuracy is lower for this task. Within this context, this work presents a study on the application of interpolation methods in order to simulate the PE exam from an PR scan. Tests conducted so far show that the interpolated tests provide a more accurate quantification of the volume of the lesions than that obtained through the PR scan.*

Resumo. *Uma das ferramentas para o diagnóstico da esclerose múltipla(EM) é o exame de ressonância magnética. Dentre os protocolos de aquisição destes exames, estão o Protocolo de Rotina(PR) e o Protocolo Específico(PE). O PE é um exame caro e demorado, porém permite uma quantificação mais precisa do volume das lesões no cérebro, já o PR, é mais barato, entretanto, sua precisão é menor para esta tarefa. Dentro desse contexto, este trabalho apresenta um estudo sobre a aplicação de métodos de interpolação, com objetivo de simular as imagens contidas no exame do PE, a partir de um exame do PR. Os ensaios realizados até o momento demonstram que os exames interpolados permitem obter uma quantificação mais correta do volume das lesões do que aquela que se obtém com os exames do PR.*

1 Introdução

Segundo Alastair (Alastair Compston, 2002), a Esclerose Múltipla (EM) é uma doença inflamatória autoimune que atinge o cérebro e a medula espinhal, afetando fibras nervosas responsáveis pela transmissão de comandos cerebrais à várias partes do corpo.

A ferramenta mais comum para o diagnóstico destas enfermidades é o exame de Imagem por Ressonância Magnética (IRM) do sistema nervoso central. Na prática clínica atual, o especialista identifica e categoriza as áreas hiperintensas do exame obtido através do chamado Protocolo de Rotina(PR). Por ser um trabalho demorado e repetitivo, têm surgido diversas iniciativas de criação de algoritmos de segmentação automática(García-Lorenzo, 2013). Estas abordagens apesar de promissoras, exigem que os exames sejam obtidos a partir de uma metodologia chamada Protocolo

Específico (PE), que possui um nível de qualidade maior do que os exames utilizados no Protocolo de Rotina (PR). Um IRM do cérebro baseado no Protocolo de Rotina (PR) é rápido de ser obtido e gera uma quantidade pequena de imagens. Tipicamente são criadas entre 25 e 30 imagens, em que cada uma representa um corte de 5mm. Entre cada corte há, em geral, um espaçamento(*gap*) de 6mm. Um exame do Protocolo Específico, por sua vez, dura mais tempo e consome mais recursos, gerando entre 120 e 180 imagens da mesma região. Os cortes neste exame tem 1mm de espessura e não apresentam *gaps*. A Figura 1 ilustra a quantidade de imagens geradas em cada um dos protocolos.

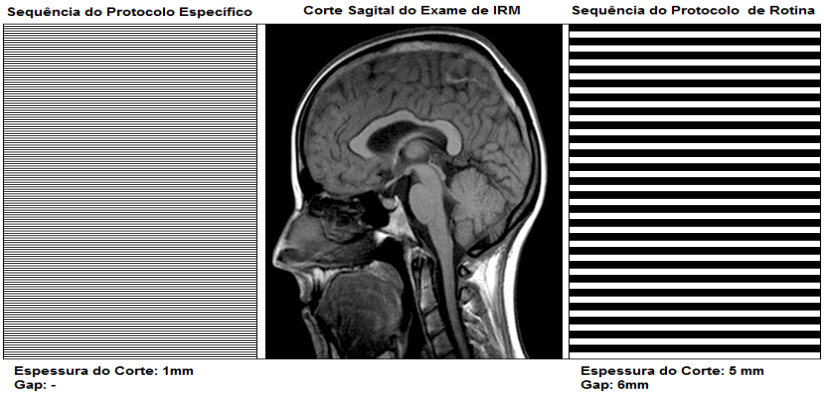

Figura 1 - Diferença entre os Protocolos de Aquisição

Em face de suas características, a qualidade das IRMs do PR fica comprometida, o que acaba por dificultar o processo de quantificação do volume das lesões. Nos testes realizados, o volume de lesões identificado com este exame chegou a, no máximo, 42% do volume correto e, na média, a apenas 25% deste volume.

Visando contornar este problema, este trabalho propõe a adoção de uma metodologia para geração de cortes adicionais, intermediários aos cortes existentes no PR, para assim chegar-se, a um resultado mais próximo daquele obtido com o uso de imagens do PE.

2 Materiais e Métodos

Para a realização desta pesquisa foram utilizados sete exames de IRM obtidos no Instituto do Cérebro do Rio Grande do Sul, na PUCRS. Para cada exame, foi adquirido um conjunto de imagens no PR e outro no PE.

Para a quantificação do volume das lesões EM, o trabalho utiliza o software Lesion Segmentation Tool(LST), baseado em um algoritmo de crescimento de lesões proposto por Schmidt (Schmidt, et al., 2012). Este software utiliza como entrada um exame na modalidade FLAIR e outro na modalidade T1.

Inicialmente foi calculado o volume das lesões nas imagens do PE e do PR. O resultado deste processo é apresentado nas colunas 2, 3 da Tabela 1. Os resultados apresentados na coluna 4 mostram que o PR gera um volume médio de apenas 32% do volume real das lesões, chegando, no melhor caso, a 42% e no pior a 15%.

A seguir, para cada exame disponível no PR, foram geradas imagens intermediárias, de maneira a que estes exames passassem a conter a mesma quantidade de imagens dos exames do PE. Para a geração das imagens intermediárias, foram testados os métodos de Interpolação Linear, Interpolação Nearest-Neighbor, Interpolação por Área. Foram testados também os métodos de Interpolação Cúbica e

Interpolação Lanczos com Oito Vizinhos, mas com resultados inferiores. Considerando os 3 primeiros métodos de interpolação testados, e os sete exames no PR, foram gerados 21 novos exames.

Para avaliar o efeito da aplicação dos métodos interpolação na quantificação do volume de lesões de EM, cada exame interpolado foi submetido ao LST gerando-se os resultados apresentados nas colunas 5 e 6 da Tabela 1, separados por método de interpolação. São apresentados também, na coluna 7, os valores obtidos a partir da relação dos dados da coluna 6 com o volume observado no PE(coluna 2). O erro absoluto médio das lesões detectadas nas imagens com interpolação é apresentado na coluna 8. Por estes resultados, pode-se concluir que os exames interpolados produzem volumes de lesão mais próximos do volume obtido com o PE, do que se obtém com o PR.

Porém, em praticamente metade dos casos, os exames interpolados geram valores mais elevados que os de fato existentes no PE. Isto indica que lesões inexistentes(falso-positivos) estão sendo geradas através da interpolação das imagens. A Figura 2 ilustra a ocorrência alguns destes falso-positivos nas imagens interpoladas, bem como falso-negativos. No exemplo, as duas imagens correspondem à mesma posição no cérebro do paciente.

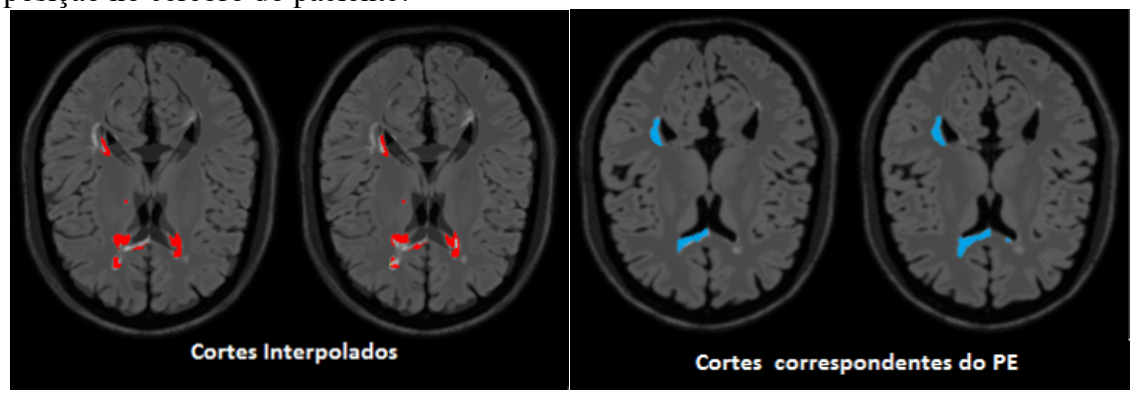

Figura 2 – Exemplos de Segmentação de Lesões no PR e no PE

A fim de aprimorar a análise destes falso-positivos, foi realizada uma comparação da localização das lesões identificadas no PE e nos exames interpolados, chegando-se aos dados apresentados nas duas últimas colunas da Tabela 1. Estes dados mostram o volume de lesões identificadas nos exames interpolados e que de fato eram lesões nos exames do PE. Em média, 70% da lesões de EM foi localizada na posição correta.

3 Conclusão e considerações finais

O cálculo da volumetria de lesões de Esclerose Múltipla através do uso de exames de ressonância magnética obtidos através do PR é uma alternativa desejável do ponto de vista clínico, pois trata-se de um exame de menor custo e maior rapidez de obtenção em relação aos exames obtidos através do PE.

Entretanto, observou-se neste estudo uma baixa precisão da quantificação obtida através do exame de menor custo(PR), em relação ao utilizado atualmente para detecção destas lesões de maneira automática(PE).

Visando encontrar uma maneira de minimizar os problemas decorrentes da baixa precisão do PR, o trabalho aqui apresentado realizou testes com métodos de

interpolação de forma a melhorar a precisão dos resultados. Foi realizado um comparativo entre os resultados de três técnicas de interpolação e os resultados obtidos com exames do PR. Os resultados foram promissores, obtendo-se uma quantificação mais próxima do PE. Entretanto, pelos resultados apresentados, a interpolação produz uma quantidade não desprezível de falso positivos.

A continuidade deste trabalho se dará na busca de métodos que reduzam estes falso positivos.

Tabela 1 - Quantificação do volume de lesões de EM

1	2	3	4	5	6	7	8	9	10
Exames	**PE (ml)**	**PR (ml)**	**% de Volume (PR/PE)**	**Método de Interp.**	**Quantif. total (ml)**	**% (Int/PE)**	**Erro absoluto**	**Quantif. Correta (QC)**	**% (QC/PE)**
Exame 1	20,85	8,85	42%	NN	17,54	84%	16%	13,39	64%
				Area	18,18	87%	13%	13,93	67%
				Linear	22,14	106%	6%	15,70	75%
Exame 2	19,54	6,37	33%	NN	18,49	95%	5%	13,47	69%
				Area	19,12	98%	2%	14,06	72%
				Linear	22,49	115%	15%	15,46	79%
Exame 3	17,09	5,12	30%	NN	18,62	109%	9%	12,44	73%
				Area	19,32	113%	13%	12,80	75%
				Linear	22,13	130%	30%	13,76	81%
Exame 4	7,02	1,62	23%	NN	5,77	82%	18%	3,80	54%
				Area	5,97	85%	15%	3,94	56%
				Linear	6,87	98%	2%	4,20	60%
Exame 5	6,20	1,46	23%	NN	6,14	99%	1%	3,79	61%
				Area	6,37	103%	3%	3,90	63%
				Linear	7,13	115%	15%	4,14	67%
Exame 6	5,37	0,83	15%	NN	6,33	118%	18%	3,40	63%
				Area	6,58	122%	22%	3,53	66%
				Linear	7,40	138%	38%	3,71	69%
Exame 7	0,86	0,12	15%	NN	0,85	99%	1%	0,52	61%
				Area	0,79	93%	7%	0,37	43%
				Linear	0,77	91%	9%	0,42	49%
Média	**10,99**	**3,48**	**32%**	**-**	**11,38**		**12%**	**7,65**	**67%**

4 Agradecimentos

Este pesquisa foi parcialmente financiada pelo Instituto Nacional de Ciência e Tecnologia em Medicina Assistida por Computação Científica. (CNPq 181813/2010-6 and FAPERJ E- 26/170.030/2008).

5 References

Alastair Compston, A. C. (2002). Multiple sclerosis. In: A. C. Alastair Compston, *The Lancet* (pp. 1221-1231). Cambridge: The Lancet.

García-Lorenzo, D., Francis, S., Narayanan, S., Arnold, D. L., & Collins, D. L. (2013). Review of automatic segmentation methods of multiple sclerosis white matter lesions on conventional magneti resonance imaging. *Medical Image Analysis* , pp. 1-18.

Schmidt, P., Gaser, C., Arsic, M., Buck, D., Förschler, A., Berthele, A., et al. (2012). An automated tool for detection of FLAIR-hiperintense white-matter lesions in Multiple Sclerosis. *NeuroImage 59* , pp. 3774-3783.