DEEPCADD: A Deep Neural Network for Automatic Detection of Coronary Artery Disease

Samuel A. Freitas[1],**Gabriel de O. Ramos**[1], **Cristiano André da Costa**[1]

[1]Computação Aplicada – Universidade do Vale do Rio dos Sinos (UNISINOS)
Caixa Postal 275 – 93.022-000 – São Leopoldo – RS – Brazil

samuelaf@edu.unisinos.br, {gdoramos,cac}@unisinos.br

Abstract. *Doenças cardiovasculares representam a causa número um de óbitos no mundo, e inclui a doença mais comum na saúde cardíaca, chamada de doença arterial coronariana (DAC). DAC é causada principalmente pelo acúmulo de gordura no interior das paredes arteriais, criando uma placa aterosclerótica que impacta o comportamento funcional no fluxo sanguíneo. As características anatômicas das placas são essenciais para a correta avaliação funcional das DACs. De fato, não há método único para avaliar todos os segmentos da artéria coronária com alta acurácia. O panorama apresentado, evidencia a necessidade de novas técnicas aplicadas em exames de imagem para melhorar a avaliação funcional de doenças arteriais coronarianas, substituindo etapas manuais com detecção automática de lesões. Esse estudo apresenta uma arquitetura de rede neural para detecção de objetos, chamada DeepCADD para determinar a posição da lesão em exames de angiografias em artérias coronárias esquerdas. Usando uma rede neural convolucional baseada em regiões (Mask R-CNN), nós buscamos atingir precisão comparável ao padrão-ouro, automatizando uma etapa manual no protocolo atual. Nós substituímos o backbone da Mask R-CNN com uma rede ResNet-50 treinada com segmentos de artérias coronárias para melhorar a detecção de pequenos objetos em imagens de angiografia. Nós também treinamos o DeepCADD com angiografias coletadas em uma instituição de saúde local. DeepCADD apresentou melhores resultados de sensibilidade em comparação com os estudos relacionados e correlação significante com os especialistas durante a validação, o que sugere seu uso no protocolo atual da angiografia. DeepCADD aumentou a correlação entre os especialistas e proveu sugestões de DAC, especialmente em lesões com vários segmentos afetados, diferenciando a arquitetura proposta da atual literatura. DeepCADD detecta um grande número de candidatos verdadeiros positivos para a posterior quantificação das lesões. Com isso, esperamos expandir o uso do DeepCADD para as demais artérias e para a avaliação dinâmica de lesões em estudos posteriores.*

1. Introdução

As doenças cardiovasculares (DCV) representam a principal causa de óbitos no mundo [World Health Organization 2020]. DCV compreende diversas doenças que impactam na saúde do coração e no sistema circulatório, que incluem a doença arterial coronariana (DAC). DAC é principalmente causada pelo estreitamento das artérias coronárias, que por sua vez, são causadas por gorduras e colesterol que crescem no interior das paredes

das artérias. Esse processo é chamado de aterosclerose. Do ponto de vista anatômico, a aterosclerose causa um estreitamento, chamado de estenose [Guyton and Hall 2006]. Do ponto de vista hemodinâmico, a aterosclerose causa isquemia, que é a redução do fluxo sanguíneo [Guyton and Hall 2006]. O sistema arterial coronário é composto por duas principais artérias: a artéria coronária esquerda (ACE) e a artéria coronária direita (ACD) [Guyton and Hall 2006]. Nesse estudo, selecionamos apenas a ACD, devido a sua menor variabilidade anatômica.

A angiografia coronariana, também conhecido como cine-angiografia coronária é considerada o padrão-ouro para avaliação de DACs [Hideo-Kajita et al. 2019] juntamente com o *fractional flow reserve* (FFR). A angiografia coronariana constitui o método convencional para análise fisiológica e de severidade de DACs [Ramasamy et al. 2020] que quantifica a lesão anatomicamente através do *quantitative coronary angiography* (QCA). Dentro do protocolo da angiografia, a avaliação visual do médico é padrão-ouro para a detecção de lesões. Por outro lado, o FFR tem sido amplamente utilizado para determinar o impacto no fluxo sanguíneo durante o período de hyperemia máxima. O FFR funciona a partir da utilização de um cateter para medição da queda de pressão no seguimento arterial e é limitado pelo alto custo quanto pelo impacto dos vasodilatadores em pacientes com doenças respiratórias [Hideo-Kajita et al. 2019].

Nesse contexto, o uso de técnicas para o processamento de imagem tem ganhado espaço e provado sua utilidade na análise de DAC [Westra et al. 2018]. As ferramentas de triagem recentemente propostas na literature são limitadas pela identificação de apenas uma lesão em cada angiografia, falta de validação com especialistas [Rodrigues et al. 2021, Wua et al. 2020] e validação com poucos dados [Moon et al. 2021, Cong et al. 2021, Pang et al. 2021]. Essas ferramentas tem sido largamente aplicadas no contexto de DAC, porém sem resultados efetivos em cenários reais [Freitas et al. 2021a]. Essa divergência no tratamento e os benefícios a longo prazo da decisão por angioplastia abre espaço para o desenvolvimento de novas soluções para triagem de pacientes. Para tanto, essa dissertação propõe uma segunda opinião na avaliação de ateroscleroses automatizando a localização de lesões em angiografias através de um modelo baseado em uma Rede Neural Convolucional Baseada em Regiões (R-CNN).

1.1. Motivação

Estudos recentes evidenciam que o uso de técnicas não-invasivas atingiram alta performance e são promissoras para substituir o FFR [Benenati et al. 2018]. Além disso, as CNNs tem apresentado bons resultados para descriminar características, também conhecidas como *features*, em imagens de exames médicos para a classificação de lesões coronarianas [Ovalle-Magallanes et al. 2020]. Estudos recentes discutem alternativas para reduzir o grau de invasividade para a avaliação de lesões coronarianas [Moon et al. 2021, Cong et al. 2021, Pang et al. 2021, Rodrigues et al. 2021, Wua et al. 2020]. Dentre essas técnicas, destaca-se o uso de aprendizado de máquina (*Machine Learning* — ML) que é amplamente utilizado na análise de lesões coronarianas [Dey et al. 2019].

Uma completa análise da avaliação funcional de lesões coronarianas foi publicada durante esse estudo [Freitas et al. 2021a] juntamente com uma primeira avaliação funcional de lesões através de um modelo 0D, comumente proposto na literatura como possível *benchmark* para exames de análise coronariana [Freitas et al. 2020]. Baseado

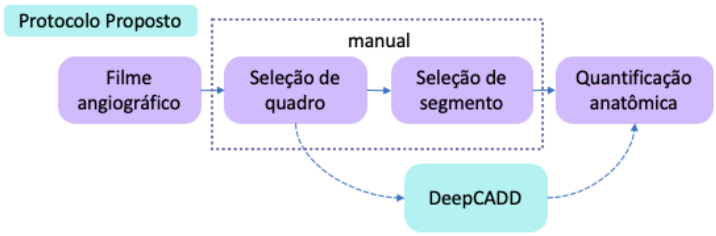

Figura 1. O protocolo proposto inclui DeepCADD para automatizar a seleção de segmentos com lesões que serão anatomicamente avaliadas pelo QCA.

nessas evidências, esse estudo pretende preparar o caminho para a interpretação dos dados médicos e acelerar o diagnósticos em estágios iniciais da lesão coronariana pelo processamento de imagens para detecção de características anatômicas.

1.2. Objetivos

O principal objetivo dessa dissertação de metrado é prover uma segunda opinião para a avaliação de ateroscleroses fornecendo informações úteis para cardiologistas de uma maneira interpretável. Para tanto, foram definidos seis objetivos específicos:

- Estudo inicial do processo de avaliação de doenças arteriais coronarianas;
- Condução de uma Revisão Sistemática de Literatura (RSL) para obter o estado-da-arte para a avaliação de DAC, identificando métricas úteis e bases de comparação;
- Implementação de um modelo de classificação para DAC;
- Proposta de uma arquitetura inteligente para classificar e detectar DAC;
- Implementação da arquitetura e validação da arquitetura com especialistas.

1.3. Contribuições

Com a arquitetura inteligente, esperamos melhorar o atual protocolo da angiografia, automatizando a seleção de segmentos em exames de ACD com uma análise baseada em *frames*. As contribuições podem ser divididas nos seguintes aspectos:

- **Mapeamento do estado-da-arte para análise de DAC**. Nós usamos a metodologia da RSL para conduzir um estudo e apresentar uma taxonomia dos métodos para avaliação de DAC do ponto de vista qualitativo e quantitativo, resultando nas métricas anatômicas que melhor se correlacionam com a significância de DAC.
- **Proposta de uma nova arquitetura de rede neural convolucional para detectar DAC**. Baseado nas lacunas identificadas na RSL [Freitas et al. 2021a], propomos uma nova arquitetura de rede neural profunda para detecção automática de DAC. Essa arquitetura apresentou resultados que superam a literatura focada na segmentação de instância, validada com especialistas.
- **Explicabilidade da detecção de DAC**. A arquitetura proposta é focada na identificação de lesões em angiografias com a adição de uma análise a nível de pixels para casos fronteiriços de detecção. Provemos os mapas de calor da detecção do DeepCADD, que pode ajudar na decisão por tratamento em casos complexos.

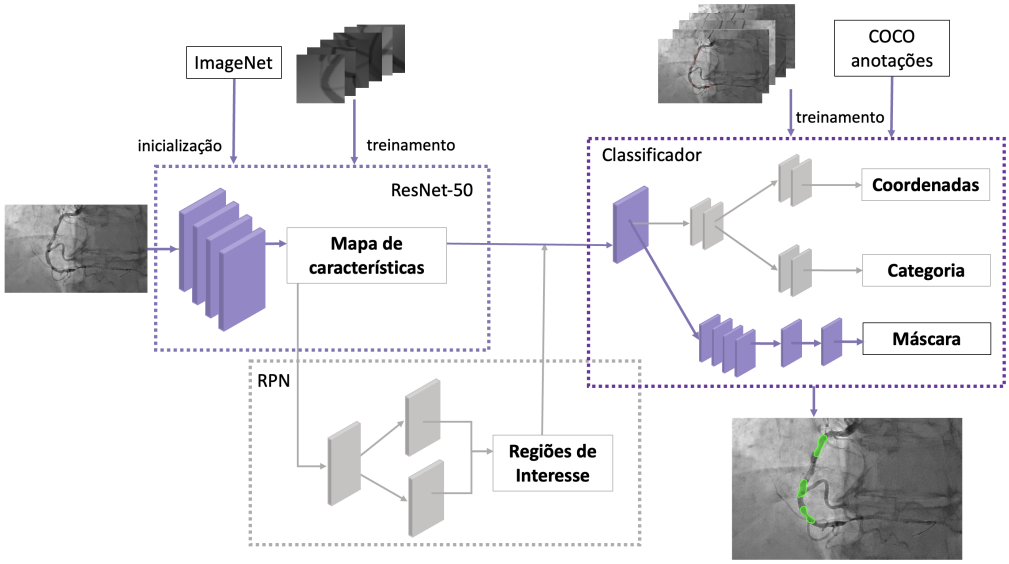

Figura 2. Arquitetura do DeepCADD baseada na Mask R-CNN.

2. DeepCADD

Para atingir os objetivos definidos nesse estudo, propomos a arquitetura do DeepCADD. Essa arquitetura busca automatizar parte do atual protocolo de angiografia, como é apresentado na Figura 1. O DeepCADD é baseado na arquitetura de Mask R-CNN que possui três principais módulos detalhados na Figura 2: proposta de regiões de interesse; extração de *features* nas imagens; e um módulo que classifica, determina *bounding boxes* e máscaras [He et al. 2017]. Os resultados dessa proposta serão apresentados no *International Joint Conference on Neural Networks (IJCNN)* [Freitas et al. 2022].

DeepCADD possui três principais melhorias: a substituição do *backbone*, o dataset de angiografias e a utilização de máscaras para identificação de lesões. A substituição do *backbone* foi realizada a partir de uma série de experimentos que resultou no uso de uma ResNet-50, inicializada com os pesos da *ImageNet* e treinada com segmentos arteriais sintéticos. O dataset sintético foi criado com curvas de Bézier [Antczak and Liberadzki 2018]. O mesmo dataset foi utilizado na primeira parte desse estudo em que propomos uma detecção de lesões automática com o uso de *selective search* publicado na ERCAS 2021 [Freitas et al. 2021b]. Com esse dataset, obtivemos a precisão de 0.9 e especificidade de 0.94 na classificação de presença e ausência de estenoses; a segunda melhoria foi o uso de um dataset de angiografia anotado com o formato *Common Objects in Context* (COCO) *polygon*, obtido em parceria com uma instituição de Novo Hamburgo - RS; a terceira melhoria foi a utilização de um módulo de máscaras, que produz a segmentação de instância e detecção de DAC baseada em *frames*, diferenciando-se da literatura.

3. Resultados

A avaliação do DeepCADD foi realizada com dois especialistas da área e composta por 20 angiografias, 104 lesões e dividida em duas etapas: A análise visual e a análise numérica. Do ponto de vista de análise visual, a saída do DeepCADD apresenta as lesões em formato de máscaras como é mostrado na Figura 3 (na imagem à esquerda), com as lesões

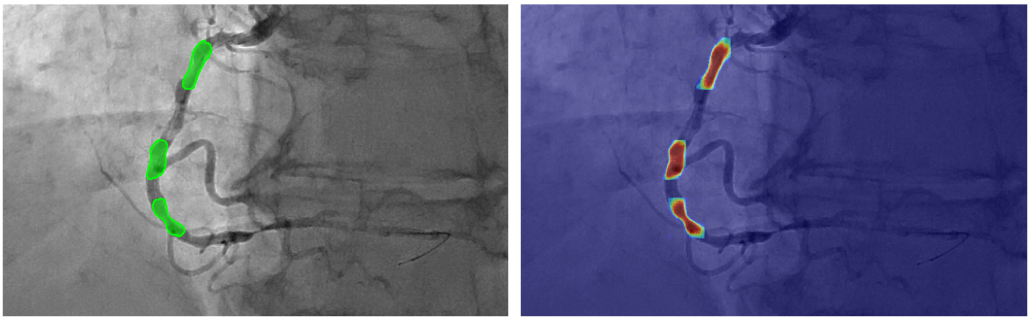

Figura 3. Predição do DeepCADD na imagem à esquerda, e a detecção a nível de pixel através do mapa de calor na imagem à direita.

identificadas com a mesma cor independente de sua significância. DeepCADD foi capaz de identificar mais de 70% das lesões selecionadas na etapa de validação, com precisão bem semelhante aos especialistas, apresentando limitações em tipos específicos de lesões, tal como a proximidade com bifurcações e lesões em névoa.

Além disso, o resultado do DeepCADD em função do mapa de calor, apresentado na Figura 3 (na imagem à direita) possibilita futuras análises de casos suspeitos de lesão, mas não confirmados. O mapa de calor provê uma explicabilidade a nível de *pixel* da razão pela detecção do segmento. Do ponto de vista de análise numérica, avaliamos o DeepCADD inicialmente através das métricas de detecção de objetos, baseada na interseção sobre a união (*intersection over the union* — IoU). Para tanto, obtivemos mAP $= 0.24$, mAR $= 0.5$ e F1-score $= 0.33$. Esse resultado se mostraram insuficiente para a determinação da performance do DeepCADD. Por esse motivo, decidimos explorar outra métricas não baseadas em IoU, principalmente a sensibilidade e o coeficiente de correlação Cohen's Kappa com os especialistas. DeepCADD atingiu sensibilidade de 0.89, que representa uma melhora da sensibilidade de cerca de 20% em comparação com a Mask-RCNN original sem substituição do *backbone*.

Tabela 1. Avaliação do coeficiente Kappa comparado com os os especialistas.

Validação	Etapa da Validação	Cohen's Kappa
DeepCADD vs Especialistas	Seleção dos especialistas	0.47
DeepCADD vs Especialistas	Seleção com sugestões do DeepCADD	0.74

Além disso, analisamos a correlação do DeepCADD com os especialistas. Analisando de forma separada com cada um dos especialistas identificamos uma baixa correlação. Entretanto, comparando o DeepCADD com a análise conjunta dos especialistas, obtivemos um coeficiente Kappa de 0.61, que significa uma correlação significante. A validação foi composta de duas etapas: na primeira etapa o especialista identificava as lesões em angiografias sem nenhuma sugestão; na segunda etapa o especialista identificava as lesões e comparava com as sugestões do DeepCADD. Dessa maneira, decidimos avaliar em qual das etapas da avaliação a correlação foi maior e para tanto, apresentamos a Tabela 1. Nessa tabela é possível identificar que a correlação foi maior na segunda etapa da validação. Dessa forma, percebemos que as sugestões do DeepCADD realmente aumentam a correlação entre os especialistas e nossa arquitetura. Numericamente, esse resultado é interessante. Entretanto, esses resultados levantam uma nova questão: se o

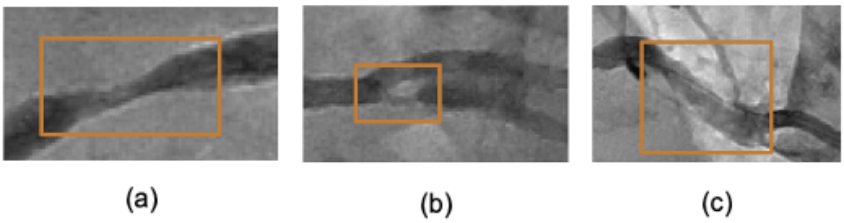

Figura 4. Três diferentes tipos de lesões presentes no dataset de angiografias.

DeepCADD ajuda na padronização da avaliação de DAC em angiografias ou produz um novo viés de interpretação. Todavia, para entender um pouco mais sobre a performance do DeepCADD analisamos diferentes tipos de lesões presentes no dataset de angiografias.

Na Figura 4, apresentamos três tipos de lesões distintas presentes no dataset. A lesão apresentada na Figura 4 (a) é caracterizada pela presença de um estreitamento visível e é responsável pelo melhor resultado do DeepCADD na comparação com os especialistas. Nesse mesmo aspecto de lesões, o DeepCADD foi capaz de identificar as lesões $< 30\%$, conhecidas como irregularidades parietais que normalmente não são selecionadas pelos especialistas devido a sua baixa significância na redução de fluxo sanguíneo [Roos et al. 2013]. Por outro lado, as lesões apresentadas na Figura 4 (b) e Figura 4 (c) foram as responsáveis pela maior parte de falso-negativos, por dois principais motivos. As lesões Figura 4 (b) possuem proximidade com bifurcações, que atrapalham a identificação do diâmetro de lumen do segmento pré-lesão e pós-lesão. Por outro lado, a lesão representada na Figura 4 (c) é conhecida como lesão em névoa devido a presença de placas não-calcificadas e é caracterizada pela diferença apenas na escala de cinza e não por estreitamentos claramente visíveis.

4. Discussão

DeepCADD é uma arquitetura de detecção de objetos melhorada para o contexto de DAC em segmentos de ACD. DeepCADD foi capaz de identificar a maior parte das lesões testadas até o momento. Construído a partir da arquitetura de Mask R-CNN, o DeepCADD utilizou uma rede neural convolucional (CNN) como *backbone* treinada com um dataset específico para lesões. Isso permitiu o aprendizado de pequenas *features* de lesões coronarianas sendo potencializado pelas *skip connections* presentes na arquitetura de ResNet-50.

O maior desafio encontrado para a avaliação do DeepCADD foi a falta de verdadeiros negativos na matriz de confusão. Isso se deve principalmente pela natureza do problema em que buscamos a detecção de DAC, e sendo assim, toda ausência de lesão referente ao fundo da imagem pode ser considerada como um verdadeiro negativo. Entretanto, é necessário salientar que o DeepCADD apresentou uma alta sensibilidade e correlação com os especialistas, o que o torna um bom candidato para exames de triagem em pacientes com DAC. Essa correlação de 0.61 com a análise conjunta dos especialistas o torna uma ferramenta generalista, que sugere sua aplicabilidade no contexto de doenças coronarianas. Com as melhorias visuais na saída do DeepCADD foi possível chegar em um formato de detecção que permite a análise dos especialistas sem excesso de informações e de forma a trazer maior explicabilidade para os segmentos identificados. Futuros estudos podem explorar a utilização do DeepCADD no contexto diário e a avaliação de padronização ou criação de viés sugeridos durante a análise desse estudo.

Referências

Antczak, K. and Liberadzki, Ł. (2018). Stenosis Detection with Deep Convolutional Neural Networks. *MATEC Web of Conferences*, 210:1–6.

Benenati, S., De Maria, G. L., Scarsini, R., Porto, I., and Banning, A. P. (2018). Invasive "in the cath-lab" assessment of myocardial ischemia in patients with coronary artery disease: When does the gold standard not apply? *Cardiovascular Revascularization Medicine*, 19(3):362–372.

Cong, C., Kato, Y., Vasconcellos, H. D., Ostovaneh, M. R., Lima, J. A., and Ambale-Venkatesh, B. (2021). Deep learning-based end-to-end automated stenosis classification and localization on catheter coronary angiography. *medRxiv*.

Dey, D., Slomka, P. J., Leeson, P., Comaniciu, D., Shrestha, S., Sengupta, P. P., and Marwick, T. H. (2019). Artificial Intelligence in Cardiovascular Imaging: JACC State-of-the-Art Review. *Journal of the American College of Cardiology*, 73(11):1317–1335.

Freitas, S. A., Nienow, D., da Costa, C. A., and de O. Ramos, G. (2021a). Functional coronary artery assessment: a systematic literature review. *Wiener Klinische Wochenschrift*.

Freitas, S. A., Ramos, G., Schmith, J., and da Costa, C. (2020). Nodal analysis for coronary artery ischemia diagnosis. *Simpósio Brasileiro de Computação Aplicada à Saúde (SBCAS)*, pages 262–272.

Freitas, S. A., Ramos, G., Schmith, J., and da Costa, C. (2021b). Coronary artery disease automatic classification. *Escola Regional de Computação Aplicada à Saúde (ERCAS)*, pages 26–29.

Freitas, S. A., Zeiser, F., Ramos, G., Schmith, J., and da Costa, C. (2022). Deepcadd: a deep learning architecture for automatic detection of coronary artery disease. *The International Joint Conference on Neural Networks (IJCNN)*.

Guyton, A. and Hall, J. (2006). *Textbook of Medical Physiology*. Elsevier Saunders.

He, K., Gkioxari, G., Dollár, P., and Girshick, R. (2017). Mask r-cnn. In *2017 IEEE International Conference on Computer Vision (ICCV)*, pages 2980–2988.

Hideo-Kajita, A., Garcia, H., Schlofmitz, E., and Campos, C. (2019). Atualização sobre tecnologias fisiológicas baseadas em angiografia coronariana - update on coronary angiography-based physiology technologies.

Moon, J. H., Lee, D. Y., Cha, W. C., Chung, M. J., Lee, K.-S., Cho, B. H., and Choi, J. H. (2021). Automatic stenosis recognition from coronary angiography using convolutional neural networks. *Computer Methods and Programs in Biomedicine*, 198:105819.

Ovalle-Magallanes, E., Avina-Cervantes, J. G., Cruz-Aceves, I., and Ruiz-Pinales, J. (2020). Transfer learning for stenosis detection in X-ray Coronary Angiography. *Mathematics*, 8(9):1–20.

Pang, K., Ai, D., Fang, H., Fan, J., Song, H., and Yang, J. (2021). Stenosis-detnet: Sequence consistency-based stenosis detection for x-ray coronary angiography. *Computerized Medical Imaging and Graphics*, 89.

Ramasamy, A., Chen, Y., Zanchin, T., Jones, D. A., Rathod, K., Jin, C., Onuma, Y., Zhang, Y. J., Amersey, R., Westwood, M., Ozkor, M., O'Mahony, C., Lansky, A., Crake, T., Serruys, P. W., Mathur, A., Baumbach, A., and Bourantas, C. V. (2020). Optical coherence tomography enables more accurate detection of functionally significant intermediate non-left main coronary artery stenoses than intravascular ultrasound: A meta-analysis of 6919 patients and 7537 lesions. *International Journal of Cardiology*, 301:226–234.

Rodrigues, D. L., Menezes, M. N., Pinto, F. J., and Oliveira, A. L. (2021). Automated detection of coronary artery stenosis in x-ray angiography using deep neural networks.

Roos, C. J., Witkowska, A. J., Graaf, M. A. D., Veltman, C. E., Delgado, V., Greetje, Grooth, J. D., Wouter, J., Jeroen, J. Bax, J., and Scholte, A. J. (2013). *Int J Cardiovasc Imaging*.

Westra, J., Andersen, B., Campo, G., Matsuo, H., and Koltowski, L. (2018). Diagnostic performance of in-procedure angiography-derived quantitative flow reserve compared to pressure-derived fractional flow reserve: The favor ii europe-japan study. 10.1161/JAHA.118.009603.

World Health Organization, W. (2020). Cardiovascular diseases. https://www.who.97int/news-room/fact-sheets/detail/cardiovascular-diseases-(cvds).

Wua, W., Xiec, H., Zhao, Y., Zhang, S., and Gu, L. (2020). Automatic detection of coronary artery stenosis by convolutional neural network with temporal constraint. *Computers in Biology and Medicine*, 118.